

ОЦЕНА РАДНЕ СПОСОБНОСТИ КОД НЕУРОСАРКОИДОЗЕ

Александар П. С. МИЛОВАНОВИЋ¹, Јовица МИЛОВАНОВИЋ², Никола ТОРБИЦА¹

¹Институт за медицину рада и радиолошку заштиту „Др Драгомир Карајовић”, Клинички центар Србије, Београд; ²Институт за оториноларингологију и максиларнофарингеалну хирургију, Клинички центар Србије, Београд

КРАТАК САДРЖАЈ

Саркоидоза је мултисистемско грануломатозно обољење непознате етиологије које најчешће захвата хиларне лимфне чворове и плућа. Централни нервни систем може бити захваћен у току раније дијагностиковане саркоидозе или, ређе, саркоидоза централног нервног система може бити почетна манифестација обољења. У раду је приказана болесница стара 48 година која је примљена у Институт за медицину рада и радиолошку заштиту „Др Драгомир Карајовић” Клиничког центра Србије у Београду ради испитивања и оцене радне способности. Имала је 24 године укупног и експозиционог радног стажа, а радила је као референт набавке помоћног материјала. Тегобе при пријему су биле: болови у очним капцима, интелектуални замор, психичка напетост, заборавност, гушење и кашаљ с искашљавањем. Налаз неуролога је указивао на офталмоплексију десног ока, психооргански синдром и неуросаркоидозу. Офталмолошки преглед је говорио у прилог птози оба горња очна капка и постојању анизокорије. Магнетном резонанцијом су дијагностиковане дискретне фокалне лезије у понсу (парацентрално лево) и у паријеталној корони радијати леве хемисфере. На основу извршеног испитивања дата је коначна оцена радне способности да болесница није способна за психичка оптерећења, као ни за послове са материјалном одговорношћу.

Кључне речи: неуросаркоидоза; оцена радне способности

УВОД

Саркоидоза је мултисистемско грануломатозно обољење непознате етиологије које најчешће захвата хиларне лимфне чворове и плућа [1]. Патолошки се одликује неспецифичним епителоидним гранулама [2]. Захваћеност нервног система, према наводи ма неких аутора, забележена је код 5-15% болесника, док је, према налазима других аутора, неуролошка локализација примећена код 20% особа оболелих од саркоидозе. У радовима појединих аутора захваћеност централног, односно периферног нервног система је чешћа код становника Кавказа, док су код припадника црне расе захваћени кранијални нерви [3].

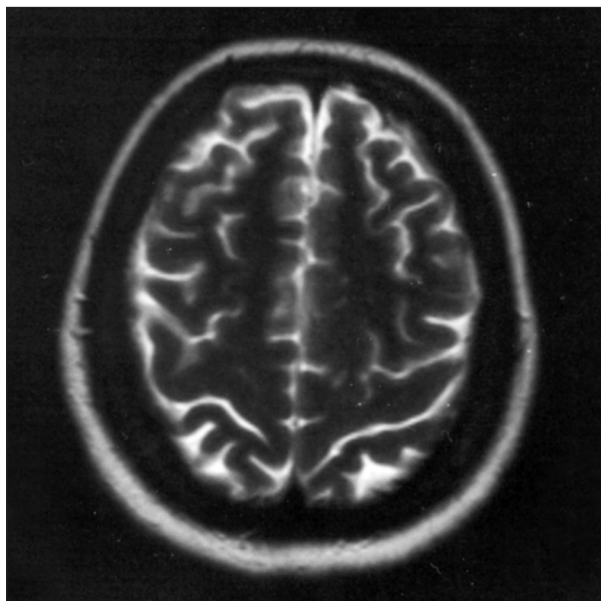
Симптоматска укљученост централног нервног система (ЦНС) се може развити код болесника са дијагнозом саркоидозе или може бити почетна манифестација обољења. Интракранијална саркоидоза може укључити и менингитис, кранијалну неуропатију, хипоталамусну и питуитарну дисфункцију, као и интраоксијалне и екстраоксијалне масе [2]. Саркоидна оптичка неуропатија је ретка, али тешка манифестација примарне болести (саркоидозе) која захтева дуготрајно лечење кортикостероидним лековима [5]. Клинички налаз и неуропсихичке манифестације су најчешћи клинички знаци упркос примени кортикостероидне терапије или неуроендокриној захваћености, епилепсијској обузетости и знацима који се везују за хипоцефалију [4]. Дијагноза системске саркоидозе (која обухвата и неуросаркоидозу) се потврђује на основу клиничких аргумената и лабораторијских налаза. Кључна испитивања обухватају ангиотензин-конвертујући ензим у цереброспиналној течности и магнетну резонанцију мозга са контрастом. Код неких болесника је неопходно урадити и биопсију нерва [4]. Неуросаркоидоза се углавном лечи применом кортикостероида, а терапија се примењује

као пулсна, што врло често има задовољавајући ефекат. Могу се додати и имуносупресори када кортикостероиди нису довољни [4].

ПРИКАЗ БОЛЕСНИКА

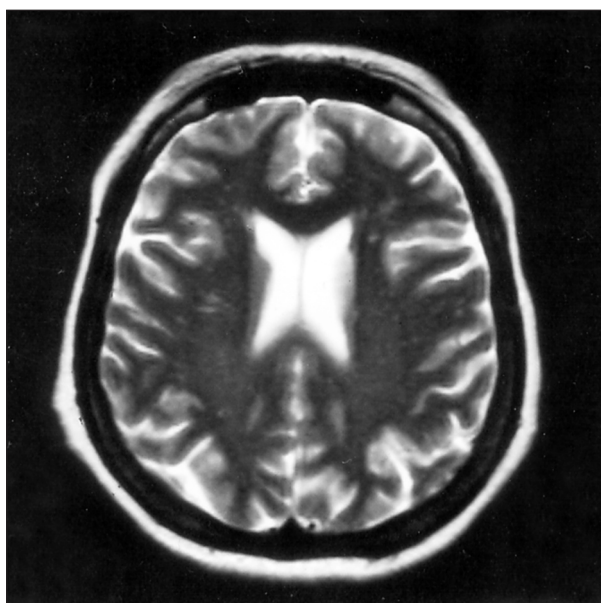
Болесница стара 48 година примљена је на Институт за медицину рада и радиолошку заштиту „Др Драгомир Карајовић” Клиничког центра Србије у Београду ради испитивања и оцене радне способности. Имала је 24 године укупног и експозиционог радног стажа, а радила је као администратор – референт набавке помоћног материјала. При пријему у болницу жалила се на болове у очним капцима, интелектуални замор, психичку напетост, заборавност, гушење и кашаљ с искашљавањем. Све тегобе су почеле августа 1998. године боловима у пределу лица, и то у регији горње вилице са десне стране, а после два месеца дошло је до спуштања десног капка, с укоченошћу свих покрета десног ока уз перзистентан бол десне половине лица. Овакво стање се поновило после два месеца, када долази до слабљења вида на левом оку. Лечена је кортикостероидним лековима и вид јој се побољшао. Објективним прегледом утврђени су смањена оштрина вида на оба ока и лак егзофталмус. Налаз неуролога је указивао на офталмоплексију десног ока, психооргански синдром и неуросаркоидозу. Офталмолошки преглед је говорио у прилог птози оба горња очна капка и постојању анизокорије. Параметри крвне слике су били на доњој граници, а седиментација је била 24 (први сат). Сулковићева реакција је била позитивна, а биохемијски налаз крви нормалан. ACE је такође био нормалан (44 U/l). На радиограму плућа се видео наглашен плућни цртеж, благо деформисан у средњим и доњим плућним пољима. Урађено је неуропсихолошко испитивање

са бројним тестовима (*MMSE*, *VITI*, *TMT*, *WMS-R*, *RAVLT*, *RCF*, *WCST*, *FF* и *KF*, *HBOT*, *BDAE*, *LNNB*), а анализа резултата је показала сметње пажње, говора и визуелне гнозије. Дијагностиковани су у блажој мери неегзекутивни синдром, тешкоће вербалног дивергентног мишљења и динамичке пракције. Нарушена конструкциона активност је била секундарног реда. Овај налаз је говорио у прилог дисфункцији темпоралних региона обе хемисфере великог мозга и у мањој мери фронталних режњева. Закључак магнетнорезонантног испитивања је гласио: дискретне фокалне лезије у понсу (парацентрално лево) и у паријеталној корони радијати леве хемисфере, не-



СЛИКА 1. Дискретне фокалне лезије у понсу парацентрално лево и у паријеталној корони радијати леве хемисфере.

FIGURE 1. Discreet focal lesions of the paracentral left pons in the parietal corona radiata of the left hemisphere.



СЛИКА 2. Лезије у понсу исхемијске природе са мањим проширењем левог кавернозног синуса.

FIGURE 2. Pons lesions of the ischemic nature with minor enlargement of the left cavernous sinus.

специфичних особина – могућа постинфективна демјелинација (могућност Лајмске болести). Лезије у понсу могу бити исхемијске природе. Мање проширење левог кавернозног синуса може одговарати блажој форми Толоса-Хантовог (*Tolosa-Hunt*) синдрома (Слике 1 и 2). Целокупна клиничка слика је одговарала рецидивном кранијалном полинеуритису у оквиру саркоидозе. Због тога је предложено континуирано имуносупресивно лечење метотрексатом у дози од 7,5 mg недељно.

ДИСКУСИЈА

У току саркоидозе ЦНС је често захваћен. Многе од ових лезија остају без клиничких корелација. Стандардна и контрастна компјутеризована томографија и магнетна резонанција играју важну улогу у току дијагностичке обраде болесника са саркоидозом код којих се сумња на захваћеност ЦНС или је она већ утврђена [6]. Налаз магнетне резонанције је неспецифичан, па је саркоидозу тешко разликовати од других лезија (мултипла склероза, тумори, менингитис, васкулитис), а посебно када изостаје обољење екстракранијалних нерава. Болесници са таквим симптомима обично имају пратеће лезије ЦНС на налазу магнетне резонанције, осим када су захваћени кранијални нерви. Резултати лечења дају мање видљиве ефекте на снимцима магнетне резонанције него код клиничке симптоматологије. Налаз магнетне резонанције може допринети да се потврди претпостављена клиничка дијагноза или да се открије супклинички облик болести. Налаз магнетне резонанције је такође врло користан за праћење тока болести под терапијом.

ЗАКЉУЧАК

Имајући у виду основну болест болеснице, као и критеријуме за оцену радне способности код ове врсте обољења, експертна група Института за медицину рада је дала мишљење да она није способна да обавља свој садашњи посао. Није способна за већа психичка оптерећења и напрезања, као ни за рад на радним местима на којима би имала одговорност материјалне природе.

ЛИТЕРАТУРА

1. Pierre-Kahn V, Capelle L, Sbai A, Cacoub P, Piette JC, Fohanno D. Intramedullary spinal cord sarcoidosis. Case report and review of the literature. *Neurochirurgie* 2001; 47(4):439-41.
2. Zylberberg F, Meary E, Cerez D, Meder J, Fredy D. MRI aspects of central nervous system sarcoidosis. *J Radiol* 2001; 82(6 Pt 1):623-31.
3. Chapelon-Abric C. Neurosarcoidosis. *Ann Med Interne (Paris)* 2001; 152(2):113-24.
4. Chapelon-Abric C. Neurologic forms of sarcoidosis. *Presse Med* 2000; 29(6):327-31.
5. Brindeau C, Glacet-Bernard A, Roualdes B, et al. Sarcoid optic neuropathy. *J Fr Ophtalmol* 1999; 22(10):1072-5.
6. Woitalla D, Henkes H, Felber S, Weber W, Janisch W, Kuhne D. Clinical aspects and diagnostic imaging in sarcoidosis of the nervous system. *Radiologie* 2000; 40(11):1064-76.

WORK ABILITY EVALUATION IN NEUROSARCOIDOSIS – A CASE REPORT

Aleksandar P. S. MILOVANOVIĆ¹, Jovica MILOVANOVIĆ², Nikola TORBICA¹

¹Institute of Occupational Health and Radiological Protection „Dr. Dragomir Karajović“, Clinical Centre of Serbia, Belgrade;

²Institute of Otorhinolaryngology and Maxillofacial Surgery, Clinical Centre of Serbia, Belgrade

ABSTRACT

Sarcoidosis is a multisystemic granulomatous disease of unknown etiology which affects most frequently the hilar lymph nodes and lungs. Symptomatic involvement of the central nervous system may develop in patients diagnosed with sarcoidosis or it may be the initial manifestation of the disease. This is a case report of 48-year old female patient admitted to our clinic for evaluation of working ability. The patient had a total of 24 years of service and occupational exposure and she has been employed as supplies procurement officer. On admission, she complained of the following discomforts: eye-lid pain, intellectual fatigue, psychic uneasiness, forgetfulness, dyspnea and productive cough. Neurological findings indicated the presence of the right eye ophthalmoplegia, psychoorganic syndrome and neurosarcoidosis. Ophthalmological examination evidenced bilateral ptosis and presence of anisocoria.

Magnetic resonance imaging revealed discrete focal lesions of the pons (paracentral left) and parietal corona radiata of the left hemisphere. Based on performed examinations and diagnostics procedures, final evaluation of patient's working ability concluded that the patient was not capable of psychic strains and jobs associated with material accountability.

Key words: neurosarcoidosis; working ability evaluation

Aleksandar MILOVANOVIĆ
Institut za medicinu rada i radiološku zaštitu
„Dr Dragomir Karajović“
Klinički centar Srbije
Deligradska 29, 11000 Beograd
Tel.: 011 361 5079
E-mail: milalex@eunet.yu