

Видна оштрина након хируршког лечења аденома хипофизе

Десанка Грковић, Татјана Бедов

Клиника за очне болести, Клинички центар Војводине, Нови Сад, Србија

КРАТАК САДРЖАЈ

Увод Притисак макроаденома хипофизе на очне живце или хијазму условљава поремећај функције вида. Хируршка декомпресија спречава даље пропадање вида и омогућава његов опоравак.

Циљ рада Циљ рада је био да се утврди стање видне оштрине (ВО) после хируршке декомпресије оптохијазмалне регије, као и утицај прогностичких фактора (трајање симптома, степен смањења видне оштрине и величина тумора) на степен постоперационог опоравка ВО.

Методе рада Анализирано је 40 испитаника с макроаденомом хипофизе и позитивним офталмолошким налазом. Детаљан офталмолошки преглед обављен је пре операције, те десет дана, месец дана и шест месеци после хируршког лечења. Метода *t*-тест парова коришћена је за утврђивање разлике вредности обележја пре и после операције, док је за утврђивање утицаја прогностичких фактора примењен χ^2 -тест независности.

Резултати Побољшање ВО после операције утврђено је код 68% испитиваних очију (53/78). Статистички значајно побољшање ВО уочено је код 89,65% очију са претходно благим и средње тешким степеном смањења ВО у односу на 22,60% очију са тешким степеном смањења ВО, као и код испитаника с тумором пречника мањег од 2 *cm*, где је побољшање ВО утврђено код 91,66% очију, у односу на 61,11% у групи испитаника с тумором већим од 4 *cm* у пречнику. Побољшање ВО је утврђено код 65,38% очију при трајању симптома краћем од две године и 50% очију при трајању симптома дужем од две године; ова разлика није била статистички значајна.

Закључак После операције код већине болесника ВО се побољшала. На степен опоравка ВО утицали су тежина нарушене функције вида пре хируршког лечења и величина тумора, али не и трајање симптома.

Кључне речи: аденоми хипофизе; видна оштрина; прогностички фактор

УВОД

Аденоми хипофизе су најчешћи узроци поремећаја функције хипофизе. Они доводе до хипопитуитаризма због компресије на жлездано ткиво и функционалне секције сталка, а ако су секреторне природе, доводе до ослобађања хормонски активних супстанци с типичном ендокрином симптоматологијом. Компресивни ефекти на околне структуре, међу којима су најчешћи поремећаји функције вида због притиска на очне живце или хијазму, чести су пратећи знаци обољења. Иако данашње неурорадиолошке методе и ендокринолошка испитивања омогућају рано откривање и малих интраселарних тумора, ипак су поремећаји вида узроковани питуитарним макроаденомима чести.

Једна од примарних индикација за хируршко уклањање аденома хипофизе јесте прогресивно оштећења функције вида. Циљ хируршког лечења ових тумора је декомпресија оптохијазмалног комплекса, чиме се спречава даље пропадање вида и омогућава његов опоравак, као и нормализовање ендокриног стања болесника. Микрохируршки, трансфеноидални приступ омогућаје лакши приступ селарној регији уз веома малу стопу морбидитета и морталитета болесника, а код већине оболелих обезбеђује

брз и задовољавајући опоравак функције чула вида.

Степен побољшања функције вида после хируршке декомпресије оптохијазмалне регије зависи и од тзв. прогностичких фактора, као што су степен преоперационо нарушене функције вида, трајање симптома и величина тумора, који су испитивани у нашем раду.

ЦИЉ РАДА

Циљ рада је био да се утврди стање видне оштрине (ВО) после хируршке декомпресије оптохијазмалне регије, као и утицај горепомнутих прогностичких фактора на степен опоравка ВО после операције.

МЕТОДЕ РАДА

Основни скуп испитаника чинило је 160 особа с тумором у оптохијазмалној регији који је дијагностикован компјутеризованом томографијом (СТ) и/или магнетном резонанцијом (NMR) који су оперисани током 2002. године на Институту за неурохирургију Клиничког центра Србије у Београду и на Клиници за неурохирургију Клиничког центра у Новом Саду. СТ или

NMR снимком utvrđene su tačna lokalizacija i veličina tumora, a после операције патохистолошким прегледом узорка utvrđени су порекло и врста тумора. Код 92 болесника уочен је екстраселарно проширен аденом хипофизе.

На основу анамнестичких података и неуроофталмолошког прегледа издвојени су испитаници с поремећајем функције вида код којих је искључено постојање болести ока или очног живца. У групи од 92 испитаника са екстраселарно проширеним аденомом хипофизе позитиван офталмолошки налаз имало је 40 болесника. Пацијенти с аденомом хипофизе код којих су међу водећим симптомима забележени поремећаји функције вида подвргнути су детаљном офталмолошком прегледу који је обухватио: одређивање ВО, испитивање колорног вида, одређивање ширине видног поља, испитивање реакције зенице на светлост, испитивање функције окуломоторних нерава, мерење протрузије очне јабучице и офталмоскопски преглед очног дна. Преглед је вршен пре операције, те десет дана (при отпусту), месец дана и шест месеци после хируршког лечења.

Одређивање видне оштрине

За одређивање ВО коришћене су Снеленове (*Snellen*) таблице, као и децимални израз видне оштрине (*V*) од 0,1 до 1,0. Испитивање је вршено са шест метара удаљености, у условима константне осветљености, појединачно за свако око, а при постојању рефракционе аномалије уз примену одговарајуће корекције. Уколико је визус био мањи од 0,1, коришћена је метода *CF* – бројања прстију (енгл. *counter fingers*) с удаљености од једног метра до пет метара и изразом ВО од 1/60 до 5/60. ВО испод 1/60 означена је са *HM* (енгл. *hand motion*) уколико је испитаник видео покрете руке испред ока, са *LP* (енгл. *light perception*) уколико је осећао светлост и имао исправну пројекцију одакле светлост долази, а са *NLP* (енгл. *no light perception*) уколико око није осећало светло, односно уколико је било слепо.

Према utvrђеној ВО, испитаници су сврстани у пет категорија: без оштећења ВО ($V=1,0$); благи степен оштећења ВО ($V=0,9-0,5$); средњи степен оштећења ВО ($V=0,4-0,1$); тешко оштећење ВО ($V=CF, HM, LP$); слепило ($V=NLP$).

Прогностички фактори

За испитивање утицаја степена оштећења ВО пре операције испитаници су сврстани у једну од пет горепомнутих група. Према периоду трајања симптома, подељени су у три групе: до шест месеци, од шест месеци до 24 месеца и дуже од 24 месеца. На основу величине тумора (пречника аденома), болесници су сврстани у такође три групе: пречник до 20 *mm*, од 21 *mm* до 40 *mm* и већи од 40 *mm*.

Методe статистичке обраде података

Када једно нумеричко обележје посматрамо у два различита периода, потребно је испитати хипотезу да ли се вредност обележја разликује у различитим временским интервалима: на пример, пре операције и десет дана након операције. За испитивање овакве зависности коришћен је *t*-тест парова. Испитана је хипотеза да је очекивана разлика вредности обележја пре и после операције једнака нули. Уколико овим тестом дођемо до закључка да треба одбацити нулту хипотезу, utvrђујемо да постоји статистички значајна разлика између вредности обележја у различитим периодима.

Методe непараметријске статистике немају за претпоставку облик дистрибуције параметара и могу се изводити на скуповима различитих облика и малих узорака. Када је бар једно обележје атрибутивно, при испитивању повезаности обележја користи се тест стохастичке независности. Тако је за utvrђивање утицаја набројаних прогностичких фактора на постоперациони резултат коришћен χ^2 -тест независности.

Статистичка обрада урађена је применом софтверског пакета *Statgraphics v. 3.0*.

РЕЗУЛТАТИ

Преоперациони налаз

Испитаници

Од 92 болесника са екстраселарном пропагацијом макроаденома хипофизе 40 је имало позитиван офталмолошки налаз (43,4%). У овој испитиваној групи био је једнак број мушкараца и жена – по 20. Испитаници су у просеку имали 52,2 године (распон: 20–77 година). Највећи број болесника – 21 (52,5%) припадао је старосној групи од 41 године до 65 година, 11 болесника (27,5%) било је старије од 65 година, а осам млађе од 40 година (20%).

Клиничка слика

У клиничкој слици 40 испитаника, поред поремећаја функције вида, преовладавали су ендокрина дисфункција и неуролошки испади. Знаци хипопитуитаризма (слабост, малаксалост, губитак на тежини и општа апатија) установљени су код шест болесника (15%), губитак потенције, аменореја и галактореја код осам (20%), а акромегалија код пет (12,5%). Главобоља је била изражена код 17 испитаника (42,5%), док су парезе окуломоторних живаца, субјективно праћене диплопијом, биле изражене у знатно мањој мери код четири болесника (10%).

Интервал од почетка симптома до постављања дијагнозе био је познат за 37 болесника, а кретао се од једног месеца до пет година (просечно време 13,9 месеци). Код 17 ових болесника дијагноза је постављена

у првих шест месеци од почетка симптома, код 13 у интервалу од шест месеци до две године, а код седам испитаника протекло је више од две године од почетка симптома до постављања тачне дијагнозе обољења.

Локализација, величина и њихов аденома

Правац ширења макроаденома ван селе и величина аденома (одређена његовим највећим пречником) утврђени су на основу *NMR*, односно *СТ* снимака.

Код свих 40 испитаника постојало је супраселарно ширење тумора, при чему је код три болесника дошло до утискивања тумора у трећу мождану комору. Код 27 испитаника (67,5%) утврђена је и параселарна пропагација тумора, а ширење до кавернозног синуса је забележено код три болесника. У погледу величине, најчешће су дијагностиковани тумори пречника између 20 *mm* и 40 *mm* (60%), утврђени код 24 испитаника. Тумори пречника већег од 40 *mm* утврђени су код десет болесника (25%), а пречника до 20 *mm* код шест (15%).

Имунохистохемијским методама утврђен је тип аденома код 30 болесника. Преовладавали су несекретујући, хромофобни аденоми код 17 испитаника (56,67%); следе пролактиноми код осам (26,67%) и аденоми с лучењем хормона раста код пет болесника (16,66%).

Неуроофталмолошки преоперациони налаз

Међу неуроофталмолошким поремећајима најчешћи су били испади у видном пољу и смањење ВО, затим поремећај колорног вида, атрофија папиле очног живца и релативни аферентни пупиларни дефект (РАПД), док је окуломоторних пареза било у знатно мањој мери (Табела 1).

Табела 1. Неуроофталмолошки налаз пре операције
Table 1. Preoperative neuroophthalmological status

Тип промене Sign	Број болесника (%) Number of patients (%)
Испади у видном пољу Visual field defect	38 (95)
Смањење видне оштрине Visual acuity loss	38 (95)
Смањење колорног вида Colour vision deficit	37 (92.5)
Атрофија папиле очног живца PNO atrophy	29 (73)
Релативни аферентни пупиларни дефект Relative afferent pupillary defect	18 (45)
Окуломоторне парезе Oculomotor paresis	4 (10)
Едем папиле Papilloedema	0
Проптоза Proptosis	0

Видна оштрина

ВО пре операције, посматрана у односу на број очију – укупно 80, била је нормална на 12 очију (15%), благо и умерено смањена на 45 очију (56,25%), док је тешко редукована ВО, која обухвата бројање прстију (*CF*), уочавање покрета руке (*HM*) и осећај светла (*LP*), утврђена на укупно 21 оку (26,25%). Утврђена су и два (2,5%) потпуно слепа ока, без осећаја светла (*NLP*).

У погледу броја болесника, нормална преоперационона ВО на оба ока утврђена је код два испитаника (5%), смањење ВО на једном оку уочено је код осам болесника (20%), а на оба ока код преосталих 30 (75%). Тешко редуковану ВО бар на једном оку у обе групе испитаника имала је скоро половина оболелих (19; 47,50%).

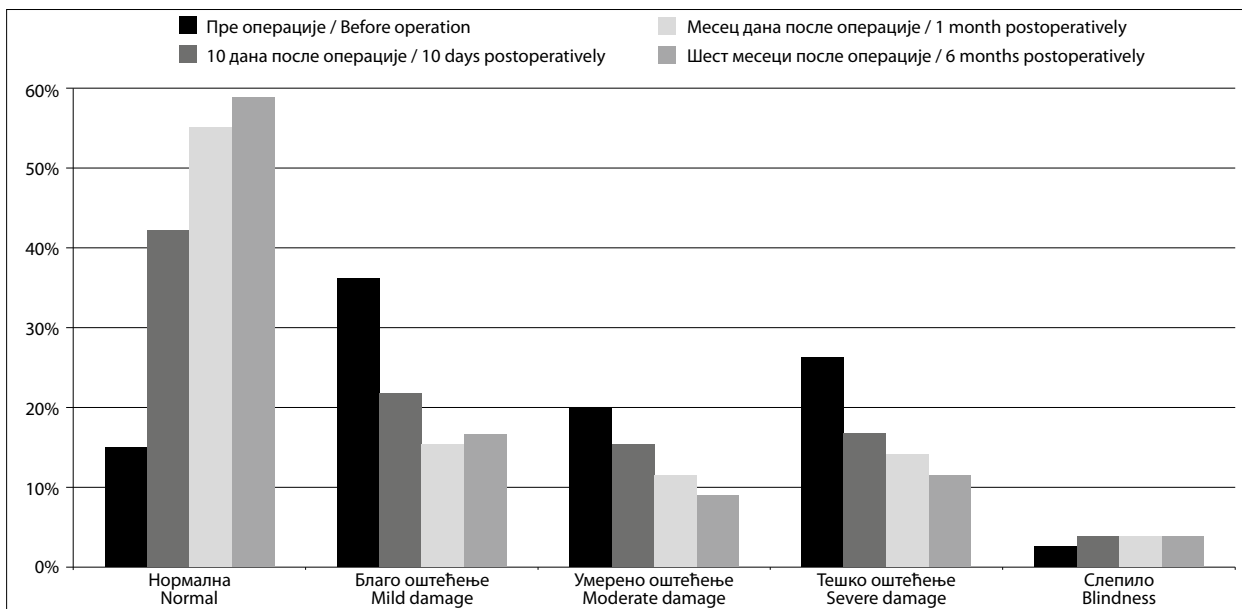
Постоперациони налаз

Од 40 болесника детаљно испитаних пре хирушког лечења, током првих неколико дана после операције егзистирала је једна болесница (2,5%), стара 50 година, с макроаденомом пречника 48 *mm* и продором тумора у трећу мождану комору. Даље је клинички праћено 39 болесника.

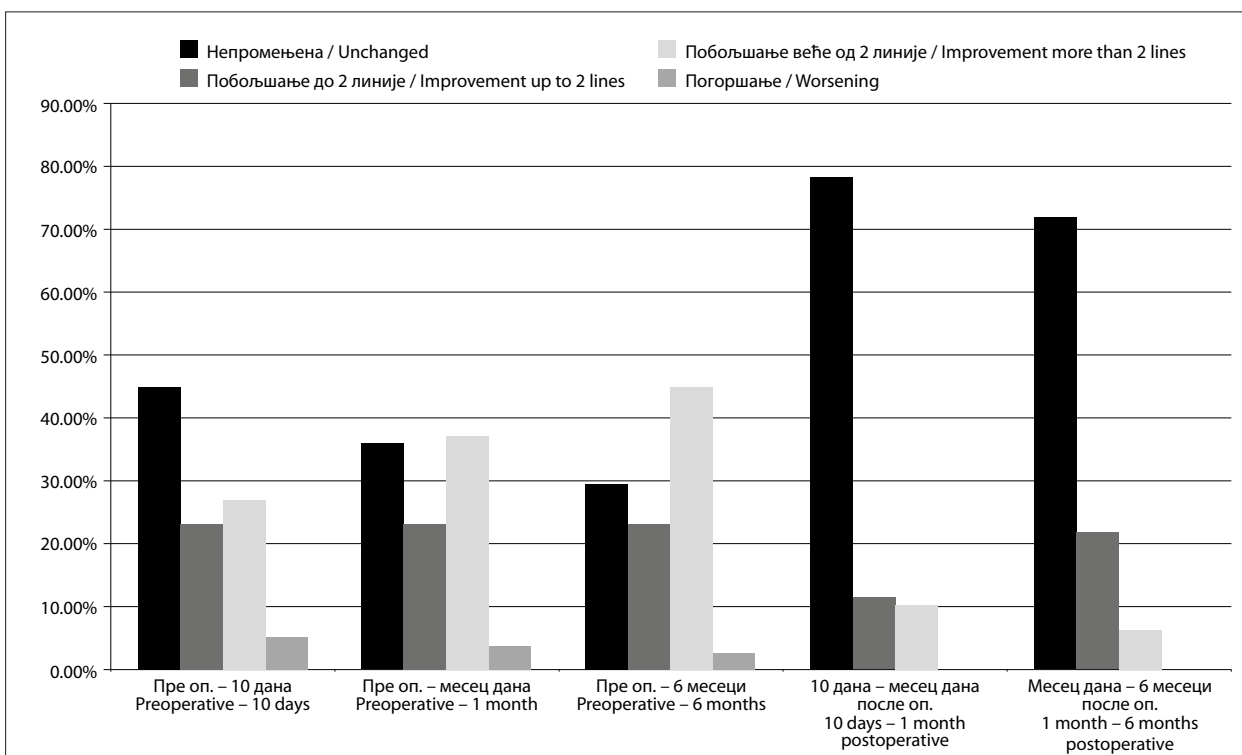
Видна оштрина

Десет дана након хирушког лечења болесника нормална ВО је установљена код 33 ока (42,31%), благо и средње смањена ВО код 29 очију (37,18%), тешко редукована код 13 очију (16,66%), док су без осећаја светла била три ока (3,85%) (Графикон 1). У односу на налаз пре операције, ВО болесника после десет дана од операције остала је непромењена код 35 очију (45%), укључујући и 12 очију које су преоперационо имале нормалну ВО ($V=1,0$). Побољшање ВО утврђено је код укупно 39 очију (50%). Побољшање до две линије на опто типу утврђено је код 18 очију (23,07%), док је побољшање за више од две линије забележено код 21 ока (26,92%). Погоршање је уочено код четири ока (5,12%) (Графикон 2). У погледу броја болесника, 11 испитаника (28,2%) постигло је нормалну ВО на оба ока, такође њих 11 (28,20%) имало је на једном – бољем оку нормалну ВО, 10 испитаника (25,65%) имало је на једном – бољем оку ВО од 0,5 до 0,9, док је визус на оба ока испод 0,5 забележен код седам болесника (17,95%).

Применом *t*-теста, под хипотезом да се ВО испитиваних очију не мења након десет дана од операције у односу на вредности пре хирушког лечења, добијено је да је $t=5,39618$ за вредност $p=9,2 \times 10^{-7}$. Како је *p* мање од 0,01, то с поузданошћу од 99% можемо одбацити хипотезу да не постоји статистички значајна разлика између ВО пре операције и десет дана после ње, односно закључити да је ВО статистички значајно боља десет дана након хирушког лечења.



Графикон 1. Видна оштрина у односу на број очију у различитим временским интервалима
Graph 1. Eyes and visual acuity at different time intervals



Графикон 2. Промена видне оштрине очију у различитим временским интервалима
Graph 2. Eyes and visual acuity change at different time intervals

Месец дана након операције нормална ВО је утврђена код 43 ока (55,13%), благо и умерено смањена ВО код 21 ока (26,92%), тешко редукована код 11 очију (14,10%), док су без осећаја светла била три ока (3,85%) (Графикон 1). У односу на налаз пре операције, ВО болесника месец дана од операције остала је непромењена код 28 очију (35,89%). Побољшање ВО утврђено је код укупно 49 очију (62,83%), док је погоршање ВО забележено на једном оку (1,28%). Побољшање до две линије

на оптопиту утврђено је код 18 очију (23,07%), док је побољшање за више од две линије установљено код 29 очију (37,17%). Погоршање је уочено код три ока (3,84%) (Графикон 2). У погледу броја болесника, 17 испитаника (43,59%) постигло је нормалну ВО на оба ока, девет испитаника (23,07%) имало је на једном – бољем оку нормалну ВО, шест болесника (15,39%) имало је на једном – бољем оку ВО од 0,5 до 0,9, док је визус на оба ока испод 0,5 забележен код седам испитаника (17,95%).

Применом t -теста, под хипотезом да се ВО испитиваних очију не мења после месец дана од операције у односу на вредности пре хирушког лечења, добијено је да је $t=7,29692$ за вредност $p=2,4 \times 10^{-7}$. Како је p мање од 0,01, то с поузданошћу од 99% можемо одбацити хипотезу да не постоји статистички значајна разлика између ВО пре операције и месец дана после ње, односно закључити да је ВО статистички значајно боља месец дана након хирушког лечења.

Шест месеци након хирушког лечења болесника нормална ВО је утврђена код 46 очију (59%), благо и умерено смањена ВО код 20 очију (25,63%), тешко редукована код девет очију (11,53%), док су без осећаја светла била три ока (3,84%) (Графикон 1). У односу на налаз пре операције, видна оштрина болесника после шест месеци од операције остала је непромењена код 23 ока (29,5%). Побољшање видне оштрине утврђено је код 53 ока (67,95%), а погоршање код два (2,55%). Побољшање до две линије на опто типу утврђено је код 18 очију (23,07%), док је побољшање за више од две линије установљено код 35 очију (44,87%) (Графикон 2). У погледу броја болесника, 19 испитаника (48,72%) постигло је нормалну ВО на оба ока, осам болесника (20,51%) имало је на једном – бољем оку нормалну ВО, седам болесника (17,95%) имало је на једном – бољем оку ВО од 0,5 до 0,9, док је визус на оба ока испод 0,5 забележен код пет болесника (12,82%).

Применом t -теста, под хипотезом да се ВО испитиваних очију не мења после шест месеци од операције у односу на вредности пре хирушког лечења, добијено је да је $t=8,5169$ за вредност $p=5,3 \times 10^{-7}$. Како је p мање од 0,01, то с поузданошћу од 99% можемо одбацити хипотезу да не постоји статистички значајна разлика између ВО пре операције и шест месеци после ње, односно закључити да је ВО статистички значајно боља шест месеци након хирушког лечења.

Побољшање ВО уопште за период надгледања од шест месеци уочено је код 67,95% очију (53/78), с најизраженијим променама – повећањем броја очију с нормализованом ВО – од 15% пре операције до 59% после шест месеци, те смањењем броја очију с тешко редукованом ВО од 26,5% очију пре операције до 11,5% шест месеци после ње. ВО је остала непромењена код 29,5% очију, док је погоршање уочено код 2,55% очију. Након шест месеци клиничког праћења, код 33 болесника (84,61%) уочено је побољшање ВО барем на једном оку, код 18 испитаника (46,15%) постигнута је нормална ВО на оба ока, док је код 15 испитаника (38,46%) бар на једном оку постигнута ВО од 0,5 и већа. ВО је остала непромењена код шест испитаника (15,38%).

Посматрано у целини за период надгледања од шест месеци, може се констатовати да постоји значајно побољшање ВО и у односу на број очију и у односу на број болесника који су постигли нормалну ВО или бар на једном оку ВО од 0,5 до 0,9, која омогућује обављање већине свакодневних животних активности које су у вези с видом (читање, писање, рад на близину, гледање телевизије и сл.).

Утицај прогностичких фактора на исход хирушког лечења

Степен смањења видне оштрине пре операције

Код 15% очију с нормалном ВО пре операције она је остала непромењена и након шест месеци од хирушког лечења. Од 45 очију са благо и умерено смањеном ВО (0,9–0,1) пре операције, код 89,65% је уочен побољшан или непромењен налаз шест месеци после хирушког лечења, у односу на 57,14% очију са тешко редукованом ВО пре операције. У укупном побољшању, које је уочено код 53 ока, очи са благо смањеном ВО пре операције учествовале су са 49,06%, очи са умерено смањеном ВО са 28,30%, а очи са тешко редукованом ВО са 22,64%.

Применом χ^2 -теста добијена је вредност $\chi^2=14,78$ за $p=0,0056$. С обзиром на то да је p мање од 0,05, може се закључити да степен смањења ВО пре операције има статистички значајан утицај на постоперационо побољшање ВО.

Трајање симптома

У групи болесника код којих су симптоми трајали краће од шест месеци уочено је укупно побољшање ВО код 77,78% очију, с већим процентом побољшања ВО за више од две линије на опто типу (47,22%) у односу на побољшање до две линије (30,56%). У групи испитаника код којих су симптоми трајали од шест месеци до две године забележен је сличан налаз, с нешто мањим процентом укупног побољшања (65,38%). У групи болесника код којих су симптоми трајали дуже од две године утврђен је велики проценат непромењеног налаза – на 43,75% очију, уз 50% очију побољшане ВО након шест месеци клиничког праћења.

Применом χ^2 -теста добијена је вредност $\chi^2=6,23$ за $p=0,3982$. С обзиром на то да је p веће од 0,05, сматрамо да не постоји статистички значајан утицај трајања симптома на постоперационо побољшање ВО болесника с аденомом хипофизе.

Величина тумора

У групи испитаника код којих је дијагностикован аденом пречника до 20 mm после шест месеци клиничког праћења утврђен је највећи број очију побољшане ВО – 91,67% (11/12), а најмањи број очију непромењене ВО – 8,33% (1/12). Код болесника с тумором величине 21–40 mm забележен је знатно већи број очију непромењеног налаза – 35,42% (17/48) и мањи број очију укупног побољшања ВО – 64,58% (31/48). У групи испитаника с аденомом пречника већег од 40 mm укупно побољшање ВО утврђено је код 61,11% очију (11/18); непромењени налаз је забележен код 27,78% очију (5/18), док је код 11,11% очију (2/18) уочено погоршање ВО после шест месеци надгледања.

Применом χ^2 -теста добијена је вредност $\chi^2=9,34$ за $p=0,0845$. С обзиром на то да је p мање од 0,1, то с познаношћу од 90% можемо одбацити хипотезу да не постоји статистички значајна разлика између ВО пре операције и шест месеци после ње, односно сматрамо да постоји статистички значајан утицај величине аденома на постоперациони опоравак ВО очију болесника с овим тумором.

ДИСКУСИЈА

Тумори селарне, супраселарне и параселарне регије, чија је учесталост, према подацима из литературе, и до 30% свих интракранијалних тумора, и данас су сложен неурохируршки проблем због свог блиског односа с виталним структурама ове регије – *a. carotis interna* и њеним гранама, хиопталамусом, инфундибулумом и хипофизом, с очним живцима и хијазмом, као и због своје величине, васкуларизације и приањања за околне структуре [1-4].

Према налазима савремених аутора, смањење ВО уочава се код 46–90% очију болесника с офталмолошким симптомима [5-9]. Овакве разлике условљене су индивидуалним анатомским односима хипофизе и оптохијазмалног комплекса, величином и брзином раста тумора, архитектоником селе турцике (*sella turcica*) и чврстином селарне дијафрагме, што све утиче на начин и путеве ширења тумора, а тиме и на степен захваћености централних и периферних влакана очног живца или хијазме. У истраживањима која се баве проучавањем стања ВО након хируршког уклањања аденома хипофизе помиње се висок степен њеног постоперационог опоравка од 62% до 92% [9-18], са чим је у складу и наш налаз (84,61%).

Многи аутори су уочили брзо побољшање ВО у првих 10–14 дана од операције, уз даље спорије побољшавање током наредних месеци до годину дана, а у ређим случајевима и касније [7, 9-12]. Сматра се да је деблокада тзв. физичког блока спровођења импулса дуж нервних влакана у основи ране, брзе фазе опоравка функције чула вида, када се она битно поправља или враћа на нормалну у првих 10–14 дана после хируршког лечења, или да је у питању брза ресорпција локализованог едема на месту лезије после декомпресије влакана која нису неповратно оштећена [19, 20]. Спорији ток опоравка током наредних 3–6 месеци објашњава се успостављањем нормалног аксоплазматског транспорта дуж нервних влакана, као и процесом њихове ремијелинизације [19].

Иако савремена ендокринолошка и неурорадиолошка испитивања омогућују рано откривање и малих интраселарних тумора, ипак се и данас намеће проблем одложеног постављања дијагнозе питуитарних тумора.

Још су Вилсон (*Wilson*) и Фалконер (*Falconer*) [21] и Елкингтон (*Elkington*) [22] 1968. године у својим радовима који говоре о општим симптомима и пратећим поремећајима вида код болесника с аденомом хипофизе указали на дуг период који протиче од појаве првих

симптома до постављања дијагнозе ових тумора. Несекреторни тумори праћени постепеним настанком хипопитуитаризма дуго остају асимптоматски, тако да су узнатредовали поремећаји функције вида често први симптом обољења. Индивидуалне варијације положаја хијазме и нагиба косе равни у којој лежи, условљавају различиту дужину тзв. немог периода у расту аденома хипофизе, потребног да изазове поремећај функције вида. Знаци ендокрине дисфункције, првенствено поремећај функције гонада и акромегалија, лако су препознатљиви, тако да се код секреторних аденома поремећај функције вида раније открива. Постепено, споро слабљење вида, главобоља и неупадљиви ендокрини поремећаји већину болесника доводе касно лекару. О'Нил (*O'Neill*) и сарадници [23] наводе да до 40% болесника не препознаје почетне симптоме болести упркос објективно утврђеном смањењу ВО, видног поља и колорног вида.

У последње време уводе се нови критеријуми за рано откривање темпоралне хемианопсије у асимптоматским аденомима хипофизе, утврђивањем смањене осетљивости ретине у темпоралним половинама видног поља у односу на назалне, аутоматизованом периметријом и мерењем дебљине слоја нервних влакана окуларном кохерентном томографијом у деловима ретине који одговарају темпоралним половинама видног поља, као и мерењем дебљине слоја централних – папиломакуларних влакана [24, 25].

Резултатима нашег истраживања није утврђена статистички значајна разлика у побољшању ВО код испитаника код којих су симптоми различито трајали, што потврђују и налази других аутора [9, 10, 12]. Постоје, пак, и опречни ставови [15, 17]. Влада мишљење да трајање симптома индиректно утиче на постоперациони исход ВО тако што делује првенствено и директно на тежину преоперационог оштећења функције вида [9, 12].

Време протекло од првих симптома до постављања дијагнозе такође утиче на величину тумора, а тиме и на могућност и сложеност његовог безбедног хируршког уклањања. Дужина компресије очног живца и хијазме, односно трајање њихове исхемије, друга је значајна ствар на коју такође директно утиче поминуто време.

Према резултатима нашег истраживања, степен смањења ВО пре операције има статистички значајан, обрнуто пропорционалан утицај на постоперациони налаз ВО. Значајан утицај овог параметра истичу и други аутори који сматрају да је он један од доминантних фактора који условљавају побољшање функције вида после хируршког лечења [10, 11, 26, 27]. Болесници с мањим степеном губитка вида пре операције показују интраоперационо мању захваћеност очног живца и хијазме патолошким процесом, што им омогућује бољи постоперациони опоравак [10]. Постоје и другачија мишљења, с потврдом да чак и потпуно слепе очи пре операције могу постићи задовољавајућу ВО после ње ако је слепило трајало краће од 12 недеља или је тумор меке конзистенције [9, 12, 15].

У новијим истраживањима помињу се мање преоперационо оштећење и бољи постоперациони опоравак болесника с мањим аденомом хипофизе [16, 17, 27]. Статистички значајно побољшање ВО уочено је и код наших испитаника с тумором хипофизе мањим од 40 *mm* у пречнику, с тим да су најбољи налази забележени у групи болесника с тумором пречника до 20 *mm*. Поједини аутори нису запазили значајан утицај величине тумора на опоравак ВО после хирушког лечења [7, 9].

Они наглашавају да може постојати велика дискрепанција између величине тумора и оштећења функције вида пре операције, јер у случају меких тумора који споро расту хијазма може бити потиснута и деформисана, али без оштећења видног поља или ВО. Такође сматрају да немерљиви параметри, као што су позиција хијазме, позиција тумора у односу на хијазму, конфигурација селе, чврстина дијафрагме селе и конзистенција тумора, имају већи утицај на преоперациони губитак и постоперациони опоравак функције вида од саме величине тумора.

ЗАКЉУЧАК

Најчешћи тумори оптохијазмалне регије су аденоми хипофизе (57,5%). Поремећаји функције вида су типични знаци експанзивних процеса у овој регији. Прогресивно слабљење ВО је, после испада у видном пољу, други по учесталости знак поремећаја функције вида у случају аденома хипофизе и јавља се код 93,33% болесника.

Побољшање ВО после операције бележи се код 84,61% болесника. Највећи степен побољшања ВО (50% очију) утврђен је након првих десет дана од операције. На степен опоравка ВО значајно утичу тежина

оштећења функције вида пре хирушког лечења, време протекло од првих симптома до постављања дијагнозе и величина тумора. Боља постоперационо ВО бележи се код болесника с мањим оштећењем функције вида пре операције. Побољшање ВО је израженије уколико је време протекло од првих симптома до постављања дијагнозе краће од две године, а тумор пречника до 20 *mm*.

НАПОМЕНА

Рад је део докторске дисертације првог аутора под називом „Динамика промене функције вида код оперисаних од тумора оптохијазматске регије“, која је одбрањена 2004. године на Медицинском факултету Универзитета у Новом Саду.

ЗАХВАЛНИЦА

Аутори захваљују на сарадњи и помоћи при изради овога рада тиму лекара који је учествовао у дијагностиковању, преоперационој припреми, хирушком лечењу и постоперационом клиничком праћењу испитаника студије: проф. др Светомиру Ивановићу, неурохирургу Клиничког центра Србије, проф. др Томиславу Цигићу, неурохирургу Клиничког центра Војводине, проф. др Милице Медић, ендокринологу Клиничког центра Војводине, др Ани Тепавчевић, офталмологу Офталмолошке ординације „Др Ана Тепавчевић“ у Београду, и др Александру Звездином, радиологу Института за онкологију у Сремској Каменици.

Захвалност аутори дугују и проф. др Зорани Лужанин с Природно-математичког факултета у Новом Саду за компјутерску обраду података.

ЛИТЕРАТУРА

- Chung SM. Neuro-ophthalmic manifestations of pituitary tumors. *Neurosurg Clin N Am.* 1999; 10:717-29.
- Bynke H. Pituitary adenomas with ocular manifestations: incidence of cases and clinical findings 1946-1984. *Neuro-ophthalmology.* 1986; 6:303-13.
- Menke E, Osarovsky E, Reitner A, Matula C. Functional assessment before and after interventions on the optic chiasm system. *Wien Klin Wochenschr.* 2002; 114:33-7.
- Ivanović SP i saradnici. Tumori hipofize i kraniofaringeomi. Beograd: Nova Evropa; 1995.
- Shamin MS, Bari ME, Khursheed F, Jooma R, Enam SA. Pituitary adenomas: presentations and outcomes in a South Asian country. *Can J Neurol Sci.* 2008; 35(2):198-203.
- Predoi DV, Badiu C, Daraban C, Stangu C, Dumitrache M. Assessment of compressive optic neuropathy in hipofisar tumors. *Oftalmologia.* 2008; 52:110-7.
- Cury ML, Fernandes JC, Machado HR, Elias LL, Moreira AC, Castro MD. Non-functioning pituitary adenomas: clinical feature, laboratorial and imaging assessment, therapeutic management and outcome. *Arq Bras Endocrinol Metabol.* 2009; 53(1):31-9.
- Ortiz-Perez S, Sanchez-Dalmau BF, Molina-Fernandez JJ, Adan-Civera A. Neuro-ophthalmological manifestation of pituitary adenomas. The usefulness of optical coherence tomography. *Rev Neurol.* 2009; 48:85-90.
- Aui-aree N, Phruanchroen C, Oearsakul T, Hirunpat S, Sangthong R. Three years experience of suprasellar tumors in neuro-ophthalmology clinic. *J Med Assoc Thai.* 2010; 93(7):818-23.
- Bulters DO, Shenouda E, Evans TB, Mathad N, Lang DA. Visual recovery following optic nerve decompression for chronic compressive neuropathy. *Acta Neurochir (Wien).* 2009; 151(4):325-34.
- Jakobsson KE, Petruson B, Lindblom B. Dynamics of visual improvement following chiasmal decompression. Quantitative pre- and postoperative observations. *Acta Ophthalmol Scand.* 2002; 80(5):512-6.
- Sleep TJ, Hodgkins PR, Honeybul S, Neil-Dwyer G, Lang D, Evans B. Visual function following neurosurgical optic nerve decompression for compressive optic neuropathy. *Eye.* 2003; 17:571-8.
- Mortini P, Barzaghi R, Losa M, Boari N, Giovanelli M. Surgical treatment of giant pituitary adenomas: strategies and result in a series of 95 consecutive patients. *Neurosurgery.* 2007; 60(6):993-1002.
- Predoi DV, Badiu C, Daraban C, Dumitrache M. Assessment of compressive optic neuropathy in hipofizar tumors. *Oftalmologia.* 2008; 52:110-7.
- Suri A, Narang KS, Sharma BS, Mahapatra AK. Visual outcome after surgery in patients with suprasellar tumors and preoperative blindness. *J Neurosurg.* 2008; 108(1):19-25.
- Sinha S, Sharma BS. Giant pituitary adenomas – an enigma revisited. Microsurgical treatment strategies and outcome in a series of 250 patients. *Br J Neurosurg.* 2010; 24(1):31-9.

17. Chang F, Sughrue ME, Zada G, Wilson CB, Blevins JS Jr, Kunwar S. Long term outcome following repeat transsphenoidal surgery for recurrent endocrine-inactive pituitary adenomas. *Pituitary*. 2010; 13(3):223-9.
18. Kadasev BA, Faizullaev RB, Kalilin PL, Kutin MA, Shkarubo AN, Alekseev SN, et al. Surgical treatment for giant pituitary adenomas: the state of visual functions. *Vestn Oftalmol*. 2009; 125(2):7-10.
19. Kerrison JB, Lynn MJ, Baer CA, Newman SA, Biousse V, Newman NJ. Stages improvement in visual fields after pituitary tumor resection. *Am J Ophthalmol*. 2000; 50:127-30.
20. Hanke J, Sabel BA. Anatomical correlations of intrinsic axon repair after partial nerve crush in rats. *Ann Anat*. 2002; 184:113-23.
21. Wilson P, Falconer MA. Patterns of visual failure with pituitary tumors. Clinical and radiological correlations. *Br J Ophthalmol*. 1968; 52:94-100.
22. Elkington SG. Pituitary adenoma. Preoperative symptomatology in a series of 260 patients. *Br J Ophthalmol*. 1968; 52:322-7.
23. O'Neill E, Connel P, Rawluk D, Logan P. Delayed diagnosis in a sight-threatening lesion. *Ir J Med Sci*. 2009; 178:215-7.
24. Danesh-Meyer HV, Papchenko T, Savino PJ, Law A, Evans J, Gamble GD. In vivo retinal nerve fiber layer thickness measured by optical coherence tomography predict visual recovery after surgery for parasial tumors. *Invest Ophthalmol Vis Sci*. 2008; 49(5):1879-85.
25. Monteiro ML, Cunha LP, Costa-Cunha LV, Maia OO Jr, Oyamada MK. Relationship between optical coherence tomography, pattern electroretinogram and automated perimetry in eyes with temporal hemianopia from chiasmal compression. *Invest Ophthalmol Vis Sci*. 2009; 50(8):3535-41.
26. Zevgaridis D, Medele RJ, Muller A, Hischa AC, Steiger HJ. Meningiomas of the sellar region presenting with visual impairment: impact of various prognostic factors on surgical outcome in 62 patients. *Acta Neurochir (Wien)*. 2001; 143:471-6.
27. Monteiro ML, Zambon BK, Cunha LP. Predictive factors for the development of visual loss in patients with pituitary macroadenomas and for visual recovery after optic pathway compression. *Can J Ophthalmol*. 2010; 45(4):404-8.

Outcome of Visual Acuity after Surgical Removal of Pituitary Adenomas

Desanka Grković, Tatjana Bedov

Eye Clinic, Clinical Center of Vojvodina, Novi Sad, Serbia

SUMMARY

Introduction Pituitary adenomas with suprasellar extension may produce anterior visual pathway compression, resulting in characteristic visual deficit. Surgical decompression of these structures prevents further visual deterioration and its postoperative recovery.

Objective The aim of this study was to investigate pre- and postoperative visual acuity (VA) in patients with pituitary adenomas, and to detect the influence of prognostic factors, such as symptoms duration, degree of visual acuity reduction and tumor size in the assessment of the prognosis of postoperative visual function.

Methods We analyzed 40 consecutive patients who fulfilled three criteria: evidence of preoperative visual dysfunction, transsphenoidal or transfrontal tumor resection and histologically verified pituitary adenoma. A visual examination was performed under standard conditions, pre and postoperatively (10 days, one month and six months after surgery). A paired t-test was used to assess the differences of pre- and postoperative

characteristics values, and the Chi-square test of independence in the assessment of the influence of prognostic factors.

Results Postoperative improvement of VA was seen in 84.61% patients (68% eyes). Eyes with preoperative mild and moderate degree of VA reduction showed improvement in 89.65% eyes in contrast to 22.60% eyes with preoperative severe reduction of VA, which was all statistically significant. Eyes in patients with tumor smaller than 20 mm had improvement of VA in 91.66% eyes, while eyes with tumor larger than 40 mm had improvement of VA in 61.11% eyes, which was statistically significant. When symptoms duration was below two years the improvement of VA was detected in 65.38% eyes as related to 50% eyes with symptoms duration exceeding two years, which was not statistically significant.

Conclusion Pituitary adenomas commonly cause visual impairment. Postoperatively the majority of patients show a distinct improvement of visual acuity. The degree of preoperative visual loss and tumor size influence the final visual outcome, and not the duration of symptoms.

Keywords: pituitary adenoma; visual acuity; predictive factors