

Токсични ефекти амјодарона на плућа – приказ болесника

Нада Васић¹, Драгица Пешут^{1,2}, Ружа Стевић^{2,3}, Драгана Јовановић^{1,2}, Славиша Радивојевић¹

¹Клиника за пулмологију, Клинички центар Србије, Београд, Србија;

²Медицински факултет, Универзитет у Београду, Београд, Србија;

³Центар за радиологију и магнетну резонанцу, Клинички центар Србије, Београд, Србија

КРАТАК САДРЖАЈ

Увод Антиаритмик амјодарон садржи једињење јода и има тенденцију да се акумулира у неким органима, укључујући и плућа. Ово је у корелацији са старошћу болесника, дозом и дужином примене лека.

Приказ болесника Приказујемо болесника старог 73 године, пушача, који је примљен као хитан случај због изразитог гушења, са знацима тахипноје, цијанозе и слабости дисајних органа. Радиографски снимак грудног коша открио је обостране дифузне нехомогене сенке на горњим и средњим плућним пољима, које су побудиле сумњу на туберкулозу. Анамнеза је показала да је неколико година патио од хроничне опструктивне болести плућа, артеријске хипертензије и атријалне фибрилације, због које је лечен амјодароном шест година. Микобактерије нису нађене у узорцима спутума директном микроскопијом, а методом елиминације специфичног, неспецифичног и малигног процеса постављена је дијагноза токсичног дејства амјодарона на плућа – тзв. амјодаронска плућа. Фиброптика бронхоскопија и патохистолошки налаз бронхиолитис облитеранс организирајуће пнеумоније потврдили су дијагнозу. Искључење амјодарона био је први терапијски поступак, да би потом био укључен метилпреднизолон 21-(натријум-сукцинат) у дози од 40 mg i.v. током две недеље, па метилпреднизолон орално у дози од 30 mg дневно наредна три месеца. Већ током прве недеље лечења постигнуто је знатно субјективно побољшање, да би у даљем току дошло до поступног поправљања дисајне функције и повлачења радиографских промена у плућима с њиховом потпуном регресијом за осам месеци.

Закључак Могућност постојања амјодаронских плућа треба увек да се узме у обзир, посебно код старих болесника с респираторним симптомима и променама у плућима, чак и онда када узимају малу дозу амјодарона дужи период.

Кључне речи: амјодарон; токсичност; плућа; дијагноза; атријална фибрилација; функција плућа

УВОД

Амјодарон је антиаритмијски лек који се најчешће користи за лечење вентрикуларних и неких суправентрикуларних аритмија. Садржи једињење јода, које има тенденцију да се акумулира у неким органима, па и у плућима [1]. Штетни ефекти овога лека у плућима – амјодаронска токсичност, позната као „амјодаронска плућа“, најчешће се испољавају у виду акутне и хроничне интерстицијске пнеумопатије. Болесници који примају амјодарон често имају и удружене кардиопулмоналне болести, које могу да маскирају токсични ефекат овога лека, па да се дијагноза постави касно, када је болест напредовала. Ретко може да настане и синдром акутног респираторног дистреса (енгл. *acute respiratory distress syndrome – ARDS*), првенствено у периоперационом периоду болесника који примају амјодаронску терапију [2].

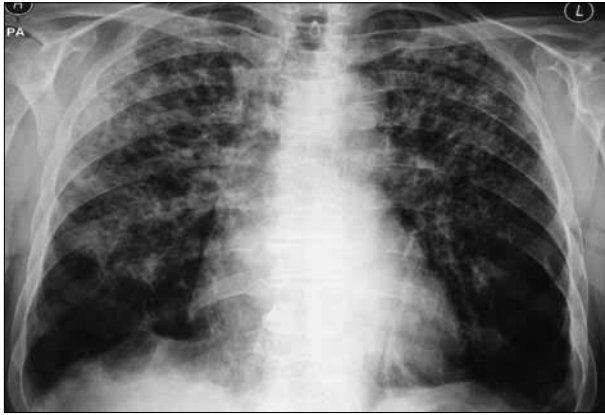
тензије и атријалне фибрилације (АФ). Два месеца пре пријема у болницу јавили су се појачано гушење, сув кашаљ, замарање, губитак апетита, а изгубио је и шест килограма телесне масе у том периоду. Примљен је као хитан случај, диспноичан, са знацима слабости дисајних органа и променама на радиограму грудног коша које су побудиле сумњу на специфични процес у плућима. До пријема је редовно узимао пулмолошку антиопструктивну инхалациону терапију (бронходилататори – β_2 агонисти и кортикостероиди), антихипертензивну терапију (инхибитори ангиотензин-конвертујућег ензима), дигоксин, а последњих шест година амјодарон у дози од 100 mg сваког другог дана и оралну антикоагулантну терапију. На пријему је био изразито диспноичан, цијанотичан и тахипноичан (26 респирација у минути). Над плућима је утврђен измењен дисајни шум са обостраним дифузним налазом пукота. Срчана акција је била аритмична, типа апсолутне аритмије, с фреквенцијом од 120 удара у минути; артеријски притисак је био 110/70 mm Hg. Гасне анализе артеријске крви у стању мировања показале су следеће: PaO_2 4,2 kPa; $PaCO_2$ 6,5 kPa; pH 7,39; SAT O_2 87%; крвна слика – Le $11 \times 10^9/l$; SE 60/први

ПРИКАЗ БОЛЕСНИКА

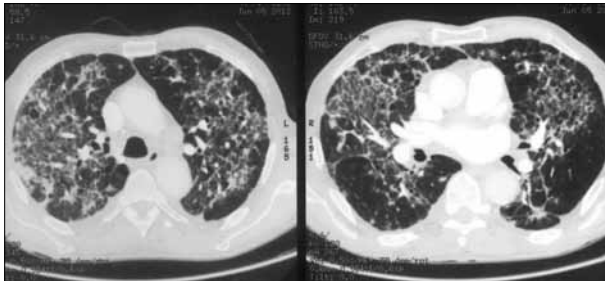
Болесник стар 73 године, пушач, неколико година се лечио од хроничне опструктивне болести плућа (ХОБП), артеријске хипер-

Correspondence to:

Nada VASIĆ
Klinika za pulmologiju
Klinički centar Srbije
Dr Koste Todorovića 26
11000 Beograd
Srbija
nada.vasic@kcs.ac.rs



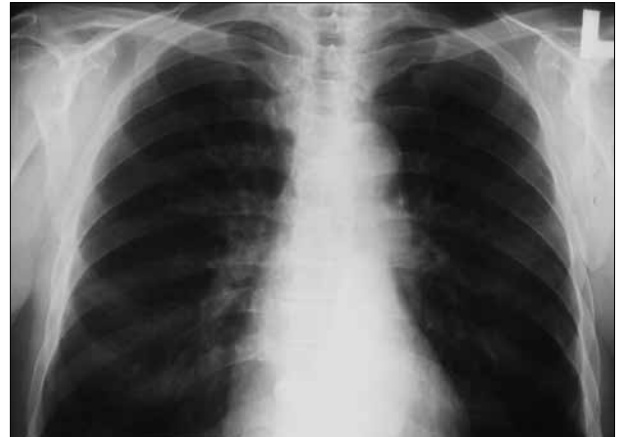Слика 1. Радиографски снимак грудног коша на пријему: обостране дифузне ретикулонодуларне промене у средњим и горњим плућним пољима, више десно
Figure 1. Chest x-ray on admission: bilateral diffuse reticulo-nodular shadows in the middle and upper lung fields, more expressed on the right side



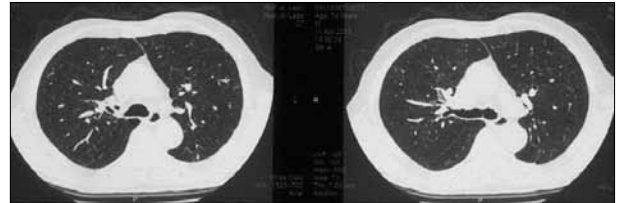
Слика 2. СТ снимак грудног коша, прозор за плућа. Уочава се задебљао интерстицијум, промене типа млечног стакла и зоне консолидације обострано у горњим и средњим плућним пољима.
Figure 2. Chest CT, lung window. Thickened interstitium, ground glass opacities and bilateral consolidations in upper and middle lung fields.

сат; γ -GT 80 IU/l; остали налази периферне крви били су у границама нормалних вредности. Електрокардиограм при пријему: апсолутна аритмија комора; фреквенција 120/мин. и знаци интоксикације дигиталисом.

Стандардни радиографски налаз грудног коша на пријему приказан је на слици 1. Будући да се посумњало на специфични процес, узорци спутума су лабораторијски истражени на присуство микобактерија. Ацидоалкохолорезистентни бацили нису нађени директном микроскопијом, а материјал је упућен на засејавање на култури Левенштајн-Јенсен (*Löwenstein-Jensen*); касније приспели резултати били су негативни. Резултати имунолошких испитивања су показали титар ANCA IgG (IIf) + цитоплазматска cANCA: 1/40. Тест на туморске маркере био је негативан. На налазу компјутеризоване томографије (СТ), приказаној на слици 2, уочен је задебљали интерстицијум с променама изгледа млечног стакла и зонама консолидације обострано у горњим и средњим плућним пољима. На основу овога посумњало се на амјодаронски токсични ефекат у плућима (АТП). Ехокардиографски налаз је открио увећање леве преткоморе срца (5,3 cm) и благу митралну регургитацију (1+), а тестови функције плућа смањење тоталног плућног капацитета (TLC: 71%) и дифузије (DLCO: 28%). Спирометријски налаз је показао следеће вредности: FVC 86%, FEV₁ 78%, FEV₁%FVC 65,73. Офталмолошки,



Слика 3. Стандардни радиографски снимак грудног коша показује потпуно повлачење промена у плућима осам месеци након примене кортикостеридне терапије
Figure 3. Complete regression of the previous pulmonary findings on chest x-ray eight months after corticosteroid therapy



Слика 4. СТ снимак грудног коша осам месеци после терапије показује потпуно повлачење промена у плућима
Figure 4. Chest CT shows complete regression of the previous lung findings eight months after therapy

дерматовенеролошки и ендокринолошки налаз били су нормални, као и бронхоскопски налаз. Патохистолошки налаз трансбронхијалне биопсије указао је на облитерантни бронхиолитис организирајуће пнеумоније са налазом „пенастих макрофага“. Методом елиминације постављена је дијагноза „амјодаронских плућа“.

Амјодарон је искључен из терапије и укључена је следећа парентерална системска кортикостероидна терапија: метилпреднизолон 21-(натријум-сукцинат) у дози од 40 mg дневно *i.v.* током прве две недеље, потом перорално метилпреднизолон у дози од 30 mg дневно. До субјективног побољшања стања дошло је већ током прве недеље, док је хипоксемија постепено коригована. После седам дана побољшали су се и лабораторијски налази: SE 30/први сат; PaO₂ 7,3 kPa; PaCO₂ 5,3 kPa; pH 7,44; SAT O₂ 89%. На контролним радиограмима плућа после две недеље лечења, затим после месец дана, три месеца и осам месеци (Слика 3), уочена је постепена а потом и потпуна регресија промена у плућима, што је потврђено и на контролном СТ снимку грудног коша (Слика 4). Доза метилпреднизолона је постепено смањивана, а примена лека обустављена након четири месеца, када су тестови функције плућа показали побољшање ранијег налаза (TLC 92%; DLCO 46%). Спирометријски налаз при отпусту (FEV₁ 99%; FVC 115%; FEV₁%FVC 65,73) указао је на значајно побољшање стања болесника. Кардиолошки налаз био је задовољавајући. Лечење је настављено кардиоселективним бета-блокатором и оралном антикоагулантном терапијом.

ДИСКУСИЈА

Приказали смо редак случај болесника на почетку осме деценије живота код којег су после шестогодишње непрестане примене 100 mg амјодарона (сваког другог дана) наступили токсични ефекти лека у плућима. Учесталост амјодаронског пнеумонитиса, најчешћег облика овог штетног ефекта на плућа, јесте 0,1–0,5% код болесника који узимају амјодарон 200 mg дневно, 5–15% код болесника који примају најмање 500 mg овога лека на дан, а до 50% код болесника који узимају најмање 1200 mg амјодарона дневно [3]. Фактори ризика за развој АТП су: дневне дозе лека веће од 400 mg (токсичне реакције на лек чешће су код болесника са концентрацијом амјодарона у серуму вишом од 2,5 mg/l), ХОБП или претходна операција плућа, трајање терапије дуже од два месеца, старост, пол и раса, излагање високим концентрацијама кисеоника код болесника на механичкој вентилацији или без ње. Два ова фактора су најзначајнија за настанак АТП – старост и трајање терапије, а они су, уз постојећу ХОБП, забележени код нашег болесника.

Не постоји сигурна доза лека. Код већине болесника промене у плућима настају 12–18 месеци од почетка примене лека [2]. Постоје две главне хипотезе патогенезе АТП: директна цитотоксичност лека и индиректна имунолошка реакција преосетљивости. Директна цитотоксичност повезана је са дугим полувременом излучивања и високим афинитетом који амјодарон има за плућно ткиво. Реакција преосетљивости се јавља код неких болесника с лимфоцитном инфилтрацијом, лимфоцитозом *CD8-T* и позитивном имунофлуоресценцијом *IgG* у плућима. Настанак токсичног ефекта може да буде повезан и са постојећом болешћу плућа. Пнеумопатија као последица АТП је понекад клинички прикривена раније ограниченом плућном резервом из других разлога [3].

Описана су четири облика токсичног ефекта амјодарона на плућа:

1) Хронични интерстицијски пнеумонитис, као најчешћи, манифестује се субакутним почетком и нападама сувог кашља, диспнеје и губитка тежине најмање два месеца од почетка лечења. Стандардна радиографија грудног коша открива фокална или дифузна интерстицијска засенчења;

2) Организирајућа упала плућа са бронхиолитис облитерансом или без њега чини око 25% случајева. Почетак је акутан, у виду сувог кашља, често уз знаке запаљења плеуре. На стандардном радиографском снимку грудног коша виде се мрљасте алвеоларне сенке, а аускултацијски налазе пукоти над плућима и некад плеурални тарез. Овај облик од свих највише личи на инфективни пнеумонитис;

3) *ARDS* је потенцијално смртоносан облик болести. Јавља се ретко и обично виђа у анестезиолошкој пракси, јер се одликује фулминантним током, најчешће код болесника после операције или ангиографије плућа. Учесталост *ARDS* после операције плућа је 11% код болесника лечених амјодароном у поређењу са 1,8% код оних који нису претходно примали овај лек [4]. Озлед-

ни едем се обично развија од првог до четвртог дана након екстубације. Одликује се дифузним оштећењем алвеола које показује знаке акутног интерстицијског пнеумонитиса с хијалиним мембранама. Претпоставља се да амјодарон изазива сензибилизацију код болесника који примају велике концентрације кисеоника током оксигенотерапије, па имају високу фракцију удахнутог кисеоника (FiO_2), или да појачава осетљивост на једна контрастна средства. Због могућег развоја *ARDS* после операције код болесника који примају амјодарон, торакоскопија и отворена биопсија плућа изводе се само када су сви други дијагностички модалитети исцрпљени.

4) Солитарна плућна маса такође је описана као компликација амјодаронске терапије [4].

Радиолошке методе играју главну улогу у дијагностици АТП. На радиографском снимку грудног коша виде се мрљасте или дифузне неправилне сенке, најчешће обострано. Нека засенчења имају изглед млечног стакла. Десно плућно крило, поготово десни горњи режањ, чешће је захваћено од левог плућног крила [2, 4]. *СТ* често открива да се болест проширила више него што се то уочава на радиограму грудног коша, у виду билатералних интерстицијских, алвеоларних или мешовитих (интерстицијских и алвеоларних) инфилтратата. Почетни радиографски налаз у АТП су промене типа млечног стакла, које су кључне за откривање болести у раној и потенцијално реверзибилној фази [5]. У зонама најгушћих инфилтратата обично се уочавају задебљања плеуре. Плеурални изливци су такође описани, али су ређи. Налаз једног плућног чворића или више њих или тумороликих сенки на радиографском снимку није уобичајен. Ако се нађу, најчешће се виде у горњим режњевима плућа, често периферно, а каткад уз саму плеуру. Претпоставља се да ти чворићи представљају места претходне упале на којима лек има тенденцију да се накупује. Налаз на радиограму грудног коша може да се одржава и до 18 месеци пре потпуне регресије [1, 3].

Тестови функције плућа у АТП обично откривају рестрикцијске или мешовите сметње вентилације плућа, као што је забележено код нашег болесника. Дифузија је обично смањена. Пад *DLCO* 20% од предвиђене вредности или вредности мање од 80% предвиђених и смањење *TLC* више од 15% један су од дијагностичких критеријума АТП, који је такође био испуњен код нашег болесника. Међутим, изоловани пад *DLCO*, услед недостатка клиничких доказа болести, неспецифичан је и недовољан за дијагнозу АТП [6].

Фиброоптичка бронхоскопија и бронхо-алвеоларна лаважа су корисни у искључивању других интерстицијских болести плућа. У лавату се налазе полиморфонуклеарни леукоцити и Т-супресорске *CD8+* ћелије. Постојање тзв. пенастих макрофага, које су забележене и код нашег болесника, није поуздан дијагностички знак, јер ове ћелије могу да се виде и код скоро половине болесника који примају амјодарон а немају знаке АТП. Међутим, уколико се не запажају, дијагноза АТП је мало вероватна [4].

У погледу лечења АТП, први корак је искључење амјодарона из терапије и он може да буде довољан у раној

фази болести и код ограничених лезија. Због накупљања лека у масном ткиву и дугог полувремена ослобађања, знаци токсичности лека у плућима могу у почетку и даље да напредују упркос обустави примене лека. Кортикостероиди треба да се примене код болесника са знатним захватањем плућног паренхима, регистрованим разним методама визуелизације са истовременом хипоксемијом или без ње. Препоручује се преднизолон у дневној дози од 40 до 60 mg (уз постепено смањење дозе) најмање 4–12 месеци, да би се избегао релапс болести. Знаци АТП могу поново да се јаве по прекиду кортикостероидне терапије [2]. Окајасу (*Okayasu*) и сарадници [7] су утврдили да гојазни болесници с већим индексом телесне масе имају чешће рецидиве АТП при снижавању дозе кортикостероида. Узрок овоме је накупљање липофилног амјодарона у масном ткиву. Овакав вид лечења доводи до ранијег опоравка и мањег ризика од фиброзе паренхима. Иреверзибилна плућна фиброза развије се код око 30% болесника. Ако лечење започне правовремено, многи болесници имају добру прогнозу. Касније

откривена и проширена болест може да доведе до компликација с лошијом прогнозом, укључујући фиброзу плућа и/или смртни исход, посебно код болесника код којих се развије ARDS [8].

У закључку, клиничком сликом и радиографским изгледом АТП може да опонаша специфични процес и друга стања у плућима старих особа. Међутим, појава сувог кашља, мршављења, гушења и плућних промена на радиографском снимку грудног коша код болесника који непрекидно дуготрајно узимају амјодарон увек треба у диференцијалној дијагнози да побуди сумњу на токсични ефекат амјодарона на плућа. Ова тешка компликација може да се развије и код болесника који узимају мање, чак и субоптималне дозе овога лека. Код приказаног болесника обустава примене амјодарона и кортикостероидна терапија дале су позитиван учинак у виду брзог престанка тегоба, побољшања функције плућа и повлачења радиографских промена у плућима. Компликација током годину дана клиничког праћења болесника није било.

ЛИТЕРАТУРА

1. Camus P, Martin WJ, Rosenow III EC. Amiodarone pulmonary toxicity. *Clin Chest Med*. 2004; 5(1):65-75.
2. Nacca N, Bhamidipati C, Yuhico L, Pinnamani S, Szombathy T. Severe amiodarone induced pulmonary toxicity. *J Thorac Dis*. 2012; 4(6):667-72.
3. Jarando J, Lee A, Leigh R. Amiodaronoma: an unusual form of amiodarone-induced pulmonary toxicity. *CMAJ*. 2007; 176(10):1411-3.
4. Wolkove N, Baltza M. Amiodarone pulmonary toxicity. *Can Respir J*. 2009; 16(2):43-8.
5. Oyama N, Oyama N, Yokoshiki H. Detection of amiodarone-induced pulmonary toxicity in supine and prone positions: high-resolution computed tomography study. *Circ J*. 2005; 69:466-70.
6. Gleadhill IC, Wise RA, Shonfeld SA. Serial lung function in patients treated with amiodarone: a prospective study. *Am J Med*. 1989; 86:4-10.
7. Okayasu K, Takeda Y, Kojima J. Amiodarone pulmonary toxicity: a patient with three recurrences of pulmonary toxicity and consideration of the probable risk of relapse. *Intern Med*. 2006; 45:1303-7.
8. Yamada Y, Shiga T, Matsuda N. Incidence and predictors of pulmonary toxicity in Japanese patients receiving low-dose amiodarone. *Circ J*. 2007; 71:1610-6.

Amiodarone Pulmonary Toxicity: Case Report

Nada Vasić¹, Dragica Pešut^{1,2}, Ruža Stević^{2,3}, Dragana Jovanović^{1,2}, Slaviša Radivojević¹

¹Clinic for Pulmology, Clinical Center of Serbia, Belgrade, Serbia;

²School of Medicine, University of Belgrade, Belgrade, Serbia;

³Center for Radiology and MRI, Clinical Center of Serbia, Belgrade, Serbia

SUMMARY

Introduction Amiodarone, an antiarrhythmic drug, which contains iodine compound, has a tendency to accumulate in some organs including the lungs. This is age, drug dosage and therapy duration dependent.

Case Outline We present a case of a 73-year-old man, a smoker, who was admitted as emergency case due to severe dyspnea, tachypnea with signs of cyanosis and respiratory insufficiency. Chest x-ray revealed bilateral diffuse pulmonary shadows in the middle and upper parts of the lungs, similar to those in tuberculosis. His illness history showed chronic obstructive pulmonary disease, arterial hypertension, and atrial fibrillation which has been treated with amiodarone for six years. Sputum smears were negative for *mycobacteria*, and by the diagnostic elimination method for specific, non-specific and malignant disease the diagnosis of amiodarone pulmonary toxicity was made. Fiberoptic bronchoscopy and pathohistological findings

of bronchiolitis obliterans organizing pneumonia confirmed the diagnosis. As the first therapeutic approach, amiodarone therapy was stopped. Then, systemic therapy with methylprednisolone 21 (sodium succinate) 40 mg i.v. daily during the first two weeks was initiated and continued with daily dose of methylprednisolone 30 mg orally during the next three months. The patient showed a marked subjective improvement during the first week, which was followed by the improvement of respiratory function and withdrawal of pulmonary changes with complete radiographic and CT resolution after eight months.

Conclusion Amiodarone pulmonary toxicity should be taken into consideration, especially in elderly patients with respiratory symptoms and pulmonary changes, even if only a low dose of amiodarone is administered over a longer time period.

Keywords: amiodarone; toxicity; lungs; diagnosis; atrial fibrillation; lung function